

Steelov syndróm – prvý prípad vzácnej kostnej dysplázie na Slovensku: kazuistika

Steel syndrome – the first case of rare skeletal dysplasia in Slovakia: a case report

Lucia Oravcová¹, Katarína Skalická¹, Zuzana Pribilincová¹, Ľubica Tichá¹, Olívia Hamidová¹, Milan Ilčík², Ľudmila Podracká¹

¹Detská klinika LF UK a NÚDCH, Bratislava

²Rádiologické oddelenie LF UK a NÚDCH, Bratislava

✉ **RNDr. Lucia Oravcová, PhD.** | lucia.oravcova@nudch.eu | www.nudch.eu

Received | Doručené do redakcie | Doručeno do redakce 28. 2. 2021

Accepted | Prijaté po recenzii | Přijato po recenzi 11. 3. 2021

Abstrakt

Steelov syndróm je mimoriadne zriedkavé autosómovo-recesívne ochorenie postihujúce primárne skeletálny systém. Charakterizované je nízkym vzrastom, bilaterálnymi dislokáciami bedier a hlavy rádia, fúziou karpálnych kostí, skoliózou a pes cavus. Ďalšími znakmi ochorenia sú faciálna dysmorfia, dlhá oválna tvár, prominujúce čelo, hypertelorizmus, makrocefália, nízko položené uši, brachydaktýlia či poruchy sluchu. Príčinou vzniku ochorenia sú mutácie v géne *Col27A1* kódujúceho alfa 1 reťazec fibrilárneho kolagénu typu 27. V práci publikujeme extrémne vzácny prípad 8-ročného dievčaťa s miernou kostnou dyspláziou, konštitučne oneskoreným rastom, hypertelorizmom a faciálnou dysmorfiou. U pacientky sme celoexómovým sekvenovaním identifikovali prítomnosť 2 neznámych heterozygotných variantov v géne *Col27A1*: c.1741C>T, p.(Gln581Lys) a c.2858C>T, p.(Pro953Leu). Na našom pracovisku sme diagnostikovali druhý prípad Steelovho syndrómu v Európe a zároveň prvý prípad tohto raritného ochorenia v slovanskej populácii.

Kľúčové slová: celoexómové sekvenovanie – gén *Col27A1* – skeletálna dysplázia – Steelov syndróm

Abstract

Steel syndrome is an ultra-rare autosomal recessive disease affecting primarily the skeletal system. It is characterized by short stature, bilateral hip and radial head dislocations, carpal coalitions, scoliosis and pes cavus. Other features of the disease are facial dysmorphism, long oval face, prominent forehead, hypertelorism, macrocephaly, low-lying ears, brachydactyly or hearing loss. Steel syndrome is caused by mutations in the *Col27A1* gene encoding the pro-alpha chain of fibrillar collagen type XXVII. We report an extremely rare case of an 8-year-old girl with mild skeletal dysplasia, constitutively delayed growth, hypertelorism and facial dysmorphism. In the patient, we identified the presence of two unknown heterozygous variants in the *Col27A1* gene by whole exome sequencing: c.1741C>T, p.(Gln581Lys) and c.2858C>T, p.(Pro953Leu). At our department, we diagnosed the second case of Steel syndrome in Europe and at the same time it is the first case of this rare disease in the Slavic population.

Key words: *Col27A1* gene – skeletal dysplasia – Steel syndrome – whole exome sequencing

Úvod

Steelov syndróm je zriedkavé autosómovo-recesívne ochorenie, ktoré prvýkrát opísal Steel v roku 1993 na jedi-

nečnom súbore 23 detí z Portorika [1]. Spoločným fenotypovým znakom všetkých detí bol nízky telesný vzrast asociovaný s nápadnými skeletálnymi dysplastickými znakmi,

ako je bilaterálna dislokácia bedrového kĺbu a hlavy rádia, fúzia karpálnych kostí, skolióza a pes cavus. K ďalším uniformným syndromologickým charakteristikám patrí mierna faciálna dysmorfia, prominujúce čelo, hypertelorizmus, nízko položené uši a široký koreň nosa [1,2].

Aj napriek tomu, že Steelov syndróm je známy už 28 rokov, gén zodpovedný za toto zriedkavé ochorenie bol objavený až v roku 2015. Gén *Col27A1* kóduje alfa 1 reťazec kolagénu typu 27. Spolu s ďalšími génmi ako *Col5A1*, *Col5A3*, *Col11A1*, *Col11A2*, *Col24A1* patrí do sku-

Tab. 1 | Fenotypové porovnanie molekulo- geneticky charakterizovaných pacientov so Steelovým syndrómom. Upravené podľa [9–10]

doklad v literatúre	[4]	[7]	[5]	[12]	[8]	[6]	[13]	[2]	[10]	[9]
počet pacientov	3	1	1	5	1	1	3	1	1	3
etnicita	Portoriko	India	Emiráty	Portoriko	Irak	Jemen	Portoriko	Sýria	Grécko	Turecko
konsangvinita	-	-	+	neznáme	+	+	-	-	-	+
variant v géne <i>Col27A1</i>	c.2089G > C p. (Gly697Arg)	c.521_528del p. (Cys174Serfs*34); c.2119C > T p.(Arg707*)	c.3556-2A > G	c.2089G > C p. (Gly697Arg)	c.2710G > A p.(Gly904Arg)	c.4261-1G > A	c.2089G > C p. (Gly697Arg)	c.93del p. (Phe32Leufs*71); c.3075del p.(Lys1026Argfs*33)	c.2405G > A p.(Gly802Glu)	c.2683G>A; p.Gly895Arg; c.4976_4980 del; p.Gly1660Aspfs*3; c.63-4_69del; p.Gly22Serfs*6
pohlavie	1 M, 2 Ž	Ž	Ž	2 M, 3 Ž	Ž	M	1 Ž, 2 M	Ž	M	1 Ž, 2 M
vek počas hodnotenia	14, 12, neznámy	5	3	neznámy	neznámy	5	7 r., 2 mesiace, 14 r.	9	3	6 r., 11 r., 5-12 mesiacov
bilaterálna dislokácia bedier	+	+	+	+	+	+	+	+	neznáma	+
krátka postava	+	+	+	+	neznáme	neznáme	+	+	+	+
fúzia karpálnych kostí	+	+	neznáme	+	neznáme	neznáme	neznáme	neznáme	-	-/+/-
dislokácia hlavy rádia	+	+	neznáme	+	neznáme	neznáme	+	+	-	+
skolióza	torakálna levoskolióza	+	neznáme	+	torakálna	+	+	+	mierna torakálna	+/+/-
pes cavus	-	-	-	-	+	neznáme	neznáme	-	-	-/+/-
anomálie chrbtice	+	neznáme	neznáme	+	+	neznáme	+	neznáme	-	+
tvárové znaky	dlhá oválna	dlhá oválna	plochá	neznáme	neznáme	dysmorfna	hypoplázia	hypoplázia	dlhá s promin. očami	dlhá oválna, hypoplázia
prominujúce čelo	+	+	neznáme	neznáme	neznáme	+	+	neznáme	+	-/-/neznáme
hypertelorizmus	neznáme	neznáme	neznáme	neznáme	+	neznáme	+	neznáme	+	neznáme
široký koreň nosa	+	+	neznáme	neznáme	neznáme	+	+	+	+	+
oneskorený vývoj	-	+	-	neznáme	+	+	-	-	-	+
strata sluchu	-	+	+	-	+	neznáme	neznáme	+	+	+

piny fibrilárnych kolagénov. Expresiu kauzálneho génu reguluje transkripčný faktor SOX9, hlavný regulátor chondrogenézy u stavovcov. Vysoká expresivita génu vo vyvíjajúcej sa chrupavke naznačuje jeho významnú úlohu v skeletogenéze a mineralizácii chrupavky. V menšej miere je exprimovaný v iných tkanivách, ako oči, uši, pľúca, hrubé črevo a žalúdok [3,4].

Celosvetovo je v literatúre opísaných len 20 pacientov s molekulovo-geneticky potvrdeným Steelovým syndrómom, z toho 9 mužov a 11 žien (tab. 1). 11 pacienti z Portorika z pôvodného súboru mali identifikovanú rovnakú homozygotnú mutáciu (Gly697Arg), čo naznačuje jej zakladateľský efekt [4]. Ďalšie homozygotné mutácie sa našli u 2 pacientov; zo Spojených arabských emirátov a Jemenu (c.3556-2A>G a c.4261-1G>A) [5,6]. Dvaja pacienti, indického a sýrskeho pôvodu, boli identifikovaní ako zlúčení heterozygoti (p.(Cys174Serfs*34) a p.(Arg707*) a p.(Phe32Leufs*71) a p.(Lys1026Argfs*33) [7,2]. Homozygotná mutácia p.(Gly904Arg) sa potvrdila u pacienta z Iraku [8]. Nedávno boli publikované 3 nové homozygotné mutácie u tureckých pacientov: c.2683G>A p.(Gly895Arg); c.4976_4980del; p.(Gly1660Aspfs*3) a deľcia c.63-4_69del; p.(Gly22Serfs*6) [9]. Prvý prípad s geneticky potvrdeným Steelovým syndrómom v Európe dokumentovali u 4-ročného chlapca z Cypru, ktorý je nositeľom homozygotnej mutácie p.(Gly802Glu) [10].

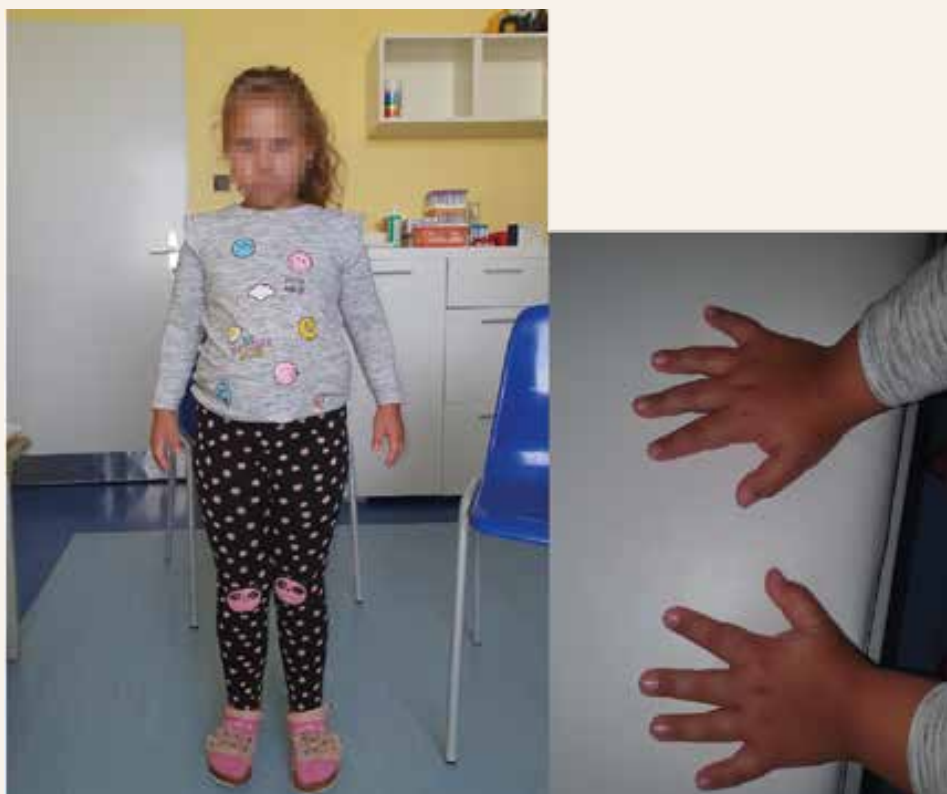Vzhľadom k vysokej variabilite klinických znakov je diagnostika skeletálnych dysplázií veľmi náročná. Celoxómové sekvenovanie sa v čoraz väčšej miere stáva zlatým štandardom pre stanovenie diagnózy a prognózy ochorenia. Retrospektívna štúdia klinických prejavov u pacientov so Steelovým syndrómom preukázala, že ortopedické intervencie kostných deformít u postihnutých jedincov nie sú efektívne a nepriniesli očakávaný benefit [11]. Molekulovo-genetická analýza kauzálnych génov tak prispieva k voľbe najvhodnejšej liečby a môže zabrániť zbytočným invazívnym zásahom.

V článku demonštrujeme prvé dieťa so Steelovým syndrómom v slovanskej populácii a zároveň druhý prípad tohto vzácneho ochorenia v Európe.

Kazuistika

8-ročné dievčatko (obr. 1) je sledované od 16. mesiaca života v endokrinologickej ambulancii Detskej kliniky LF UK a NÚDCH pre intrauterinnú rastovú retardáciu. Narodila sa v 37. týždni tehotenstva nekonsangvinným rodičom. Tehotenstvo bolo predčasne ukončené kvôli nízkemu prietoku krvi placentou, jej pôrodná hmotnosť bola 2 130 g, pôrodná dĺžka 46 cm ($\geq -2SD$) zodpovedajúca gestačnému veku [14]. Peri- a postnatálny priebeh bol bez komplikácií, psychomotorický vývoj primeraný. Rastová krivka sa udržiavala na 3. percen-

Obr. 1 | Klinické znaky 8-ročnej probandky: hyperlordóza, prominujúce brucho, lordotická chôdza, mierna dysmorfia tváre, diskkrétne širší koreň nosa, výrazné čelo, nízko posadené uši, hypertelorizmus, epikanty, klinodaktýlia, genua valga, krátke prsty

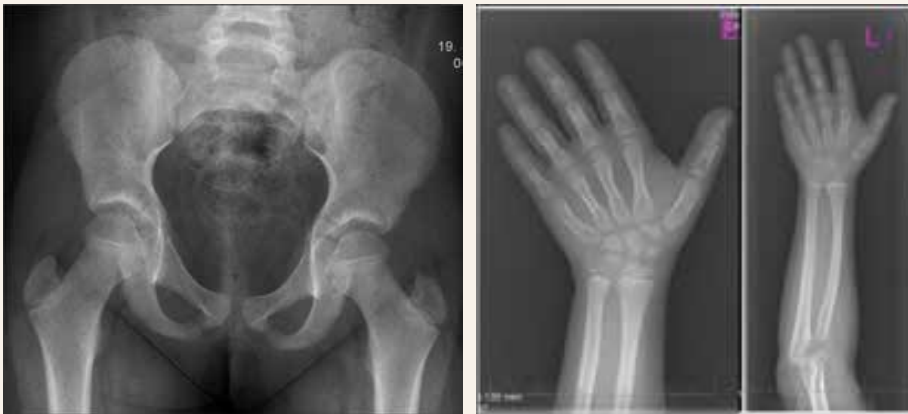

tile s miernym zlepšením po dosiahnutí 5. roku života, v rozmedzí prediktívnej výšky rodičov. Vo veku 8 rokov sa rýchlosť rastu spomalila a manifestovali sa známky disproporcionality. Antropometrické parametre potvrdili relatívne krátke ramená, nízky rast pri výške -2 SD a zvýšenom BMI ($+3,4$ SD) s brušnou adipozitou, široký hrudník (obvod hrudníka $+4,2$ SD) a panvu ($+2,8$ SD). Kraniálny index zodpovedal brachycefálii. U pacientky sme pre rozvoj dysmorfických znakov (lordotická chôdza, genua valga, disproporčný rast, široký hrudník, krátke akrálne časti a klinodaktília, hypertelorizmus, prominujúce čelo, nízko posadené uši) a RTG-nález na epifýzach rúk (zobákovité epifýzy rádia a širšie kostičky zápästných

kostí) indikovali genetické vyšetrenie. Endokrinné alebo iné organické príčiny nízkeho vzrastu sa vylúčili. Audio-metrické vyšetrenie bolo v norme. Rádiologické znaky zodpovedajúce miernej forme Steelovho syndrómu sú znázornené na obr. 2.

Diagnostiku skeletálnych dysplázií sme realizovali celoexómovým sekvenovaním. Na prípravu knižníc bol použitý kit Twist Human Core Exome Kit (Twist Bioscience). Sekvenačná analýza bola realizovaná na prístroji Nova-Seq6000. Sekvenačné a CNV-dáta sme hodnotili pomocou softvérov NextGENe a GeneticistAssistant (Softgenetics), bioinformatickou analýzou 452 génov asociovaných so vznikom skeletálnych dysplázií (tab. 2).

Obr. 2 | Skeletálny rádiograf naznačujúci zobákovité epifýzy rádia a širšie zápästné kostičky



Tab. 2 | Panel 452 génov asociovaných s poruchami rastu

ACAN, ACP5, ACVR1, ADAMTSL2, AGPS, ALPL, ALX1, ALX3, ALX4, ANKH, ANOS, ANTXR2, ARHGAP31, ARSE, ATP6V0A2, B3GALT6, B4GALT7, BMP1, BMP2, BMPR1B, CA2, CANT1, CASR, CC2D2A, CCDC8, CDC6, CDH3, CDKN1C, CDT1, CEP290, CHST14, CHST3, CHSY1, CLCN5, CLCN7, COL10A1, COL11A1, COL11A2, COL1A1, COL1A2, COL2A1, COL9A1, COL9A2, COL9A3, COMP, CREB3L1, CRTAP, CTSK, CUL7, DDR2, DHCR24, DLL3, DLX3, DMP1, DYM, DYNC2H1, EBP, EFN1, EFTUD2, EIF2AK3, ENPP1, ESCO2, EVC, EVC2, EXT1, EXT2, FAM20C, FBLN1, FBN1, FBXW4, FERMT3, FGF10, FGF23, FGF9, FGFR1, FGFR2, FGFR3, FKBP10, FLNA, FLNB, FMN1, FOXC1, GALNT3, GDF5, GLI3, GNAS, GORAB, GPC6, GPX4, GREM1, HDAC4, HOXA11, HOXD13, HPGD, HSPG2, ICK, IFITM5, IFT122, IFT140, IFT172, IFT43, IFT80, IFT88, IHH, IKBKG, IL1RN, INPPL1, KAT6B, KIF22, KIF7, LBR, LEMD3, LEPRE1, LFNG, LIFR, LMBR1, LMNA, LMX1B, LRP4, LRP5, MAFB, MATN3, MESP2, MGP, MKS1, MMP13, MMP2, MMP9, MSX2, MYCN, NEK1, NIPBL, NKX3-2, NLRP3, NOG, NOTCH2, NPR2, NSDHL, OBSL1, OFD1, ORC1, ORC4, ORC6, OSTM1, PAPS52, PCNT, PEX7, PHEX, PIGV, PITX1, PLEKHM1, PLOD2, POLR1C, POR, PPIB, PRKAR1A, PTDS51, PTH1R, PTHLH, PTPN11, PYCR1, RAB23, RASGRP2, RECQL4, ROR2, RPGRIP1L, RUNX2, SALL1, SALL4, SBDS, SERPINF1, SERPINH1, SH3BP2, SH3PXD2B, SHH, SHOX, SLC25A12, SLC26A2, SLC34A3, SLC35D1, SLC39A13, SMARCAL1, SOST, SOX9, SP7, SULF1, TBCE, TBX15, TBX3, TBX4, TBX5, TBXAS1, TCIRG1, TCOF1, TCTN3, TGFBI, THPO, TMEM216, TMEM38B, TMEM67, TNFRSF11A, TNFRSF11B, TNFSF11, TP63, TRAPPC2, TREM2, TRIP11, TRPS1, TRPV4, TTC21B, TWIST1, TWIST2, TYROBP, WDR19, WDR34, WDR35, WDR60, WISP3, WNT3, WNT5A, WNT7A, ZMPSTE24

AIFM1, ADAMTS10, ADAMTS17, AGA, AKT1, AMER1, APC2, ARID1B, ARSB, ATR, BGN, BHLHA9, BMPER, B3GAT3, CDC6, CDC45L, CDC73, CENPE, CEP120, CEP152, CFAP410, CIAS1, CKAP2L, COL27A1, COG4, CREBBP, CRIPT, CSF1R, CSGALNACT1, CYP2R1, CYP27B1, DDRGK1, DDX58, DHPAT, DLL4, DLX5, DLX6, DNAJC21, DNA2, DNMT3A, DOCK6, DSE, DVL1, DVL3, DYNC2L1, EDN1, EDNRA, EFL1, EIF4A3, EOGT, EP300, ERF, EZH2, EVC1, EVC2, EXOC6B, EXTL3, FAM20B, FAMS58A, FAM111A, FAR1, FBLN1, FBN2, FIG4, FKBP14, FN1, FZD2, FUCA, FUZ, GALNS, GCM2, GDF3, GDF5, GDF6, GJA1, GLB1, GLI3, GMNN, GNAI3, GNPTAB, GNPTG, GNS, GSC, GZF1, GUSB, IDH1, IDH2, IDS, IDUA, IFIH1, IFT81, IFT52, HAAO, HDAC8, HES7, HOXA13, HOXD, HRAS, HSGNAT, HSPA9, IARS2, ID4, IMPAD1, INTU, KCNJ2, KIAA0586, KIAA0753, KL, KYNU, LMX1B, LONP1, LPIN2, LTBP2, LTBP3, LRRK1, MAFB, MANBA, MAN2B1, MAP2K1, MAP3K7, MBTPS2, MECOM, MEGF8, MET, MEOX1, MIR140, MMP14, MNX1, MSX2, MTAP, MYH3, MYO18B, NAGLU, NANS, NBAS, NEU1, NFIX, NF1, NOG, NOTCH1, NPPC, NRAS, NSD1, NSMCE2, NXN, PAM16, PAX3, PCTN2, PCYT1A, PDE3A, PDE4D, PEX5, PIK3CA, PLCB4, PISD, PLCB3, PLOD1, PLS3, POLE, POP1, POLR1A, POLR1D, POLR3A, POLR3B, PPGB, PRKAR1A, PTHR1, P4HB, RAB33B, RAD21, RBBP8, RBM8A, RBPI, RIPPLY2, RMRP, RNU4ATAC, RSPO2, RSPRY1, SEC24D, SETD2, SFRP4, SF3B4, SGMS2, SGGH, SHH, SH3PXD2B, SKI, SLC10A7, SLC17A5, SLC29A3, SLC2A1, SLC05A1, SMAD2, SMAD3, SMAD4, SMARCB1, SMARCA4, SMARCE1, SMC1A, SMC3, SNRPB, SNX10, SPARC, SRP54, SUMF1, TBX6, TCF12, TCTEX1D2, TENT5A, TGDS, TGFBI2, TGFBI3, TGFBI1, TGFBI2, TMEM165, TONSL, TRAF3IP1, TRAIIP, TRPV6, UFSP2, XRCC4, XYLT1, XYLT2, VAC14, VDR, VPS33A, WNT1, WNT6, WNT10B, ZAK, ZSWIM6,

U pacientky sme identifikovali prítomnosť 2 neznámych heterozygotných variantov v géne *Col27A1*: c.1741C>T, p.(Gln581Lys) a c.2858C>T, p.(Pro953Leu). Kauzalitu identifikovaných genetických variantov sme overili segregáčnou analýzou vyšetrením oboch rodičov pacientky. Zistili sme, že jeden variant zdedila pacientka od matky (c.2858C>T) a druhý od otca (c.1741C>T) (obr. 3). Vzhľadom na autosómovo-recesívny typ dedičnosti Steelovho syndrómu sme potvrdili kauzalitu identifikovaných variantov a ich asociáciu s ochorením u probandky.

Diskusia

Skeletálne dysplázie predstavujú rozsiahlu skupinu vývojových a štrukturálnych porúch, ktoré môžu byť spôsobené mutáciami v rôznych génoch zodpovedných za vývoj chondrocytov, diferenciáciu, mineralizáciu a skorú osifikáciu [4]. Na základe dokumentovaných klinických a genetických analýz sa Steelov syndróm dá odlišiť od iných dobre charakterizovaných skeletálnych dysplázií a porúch spojivového tkaniva [9].

Donedávna sa predpokladalo, že Steelov syndróm je dôsledkom zakladateľskej mutácie Gly697Arg centralizovaný v hispánskej oblasti, v ktorej sa diagnostikovali prví 11 pacienti s touto mutáciou. Postupne však pribúdajú geneticky potvrdené prípady Steelovho syndrómu aj z iných oblastí sveta. Predpokladá sa, že skutočná prevalencia tohto vzácného syndrómu je značne poddimenzovaná a celosvetovo je počet pacientov s týmto ochorením vyšší.

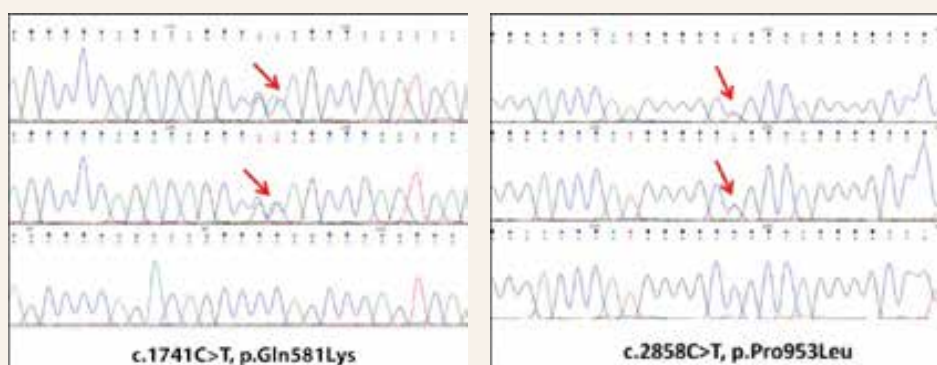
Vzhľadom na raritný výskyt sú publikované údaje o Steelovom syndróme iba ojedinelé. Doteraz najrozsiahlejšou klinickou štúdiou v literatúre je retrospektívna analýza jedinečnej kohorty 32 probandov (18 pacientov z originálnej Steelovej štúdie a 14 noví pacienti), v ktorej autori sledovali vplyv chirurgických intervencií osteoskeletálnych deformácií na dlhodobú morbiditu a kvalitu života chorých [11]. Celkové klinické charakteristiky a rádiologické nálezy sa porovnávali v dvoch sku-

pinách chorých (pacienti bez liečby vs pacienti, ktorí podstúpili ortopedické intervencie). Priemerný vek pacientov v čase zaradenia do sledovania bol 17,8 roka, 7 probandov v súbore bolo dospelých. Dĺžka sledovacieho obdobia bola 13,7 rokov. Ani jeden pacient nemal kognitívny deficit a všetky deti mali primeraný neurologický vývoj. Zaradení probandi mali nízku postavu, vrodenú bilaterálnu dislokáciu bedier, oválnu tvár, prominujúce čelo a hypertelorizmus. Ortopedické intervencie bedrových kĺbov sprevádzali u 61 % operovaných (39/64) rôzne komplikácie. Až 85 % (33/39) bedrových kĺbov ostalo aj po operácii dislokovaných, v ostatných prípadoch sa pozorovala sublúxia, dysplázia acetábulu a chronická bolesť vyžadujúca liečbu. Skupina chorých s neliečenými dislokáciami udávala prekvapivo menej celkových komplikácií a limitácií v denných aktivitách. Resekcia hlavy rádia obmedzovala rozsah pohybu či funkcie kĺbu, čo poukazuje na to, že sa jedná o vrodenú deformitu, ktorá nevyžaduje liečbu, pokiaľ nie je výrazne symptomatická. Pri hodnotení lakťových kĺbov sa v 87 % (56/64 lakťov) pozorovala dislokácia hlavy rádia, v 73 % prípadoch (47/64 zápästí) došlo k fúzií karpálnych kostí. Polovica pacientov (17/32) mala skoliózu, tretina (22/64 nôh) pes cavus a 10 % (3/32) pacientov vykazovalo anomálie krčnej chrčtice [11]. Výsledky klinicko-rádiologickej korelačnej analýzy podporujú závery originálneho sledovania Steela et al [1] o relatívnej kontraindikácii chirurgických korekcií skeletu u týchto pacientov.

Klinický obraz našej pacientky zodpovedá miernej forme Steelovho syndrómu. Probandka má prejavy kostnej dysplázie s jemnými skeletálnymi znakmi a faciálnou dysmorfiou. Treba však zohľadniť nízky biologický vek dievčatka (8 rokov), neúplnú osifikáciu kostí a rozvoj ďalších symptómov ochorenia v staršom veku.

K častým prejavom Steelovho syndrómu patrí strata sluchu. Jej kauzálny súvis s entitou Steelovho syndrómu potvrdzujú funkčné štúdie na myšiacich modeloch, ktoré demonštrovali expresiu génu *Col27A1* v chrupav-

Obr. 3 | Segregačná analýza identifikovaných genetických variantov prostredníctvom Sangerovho sekvenovania (Chromas). Variant c.1741C>T zdedila probandka po otcovi a variant c.2858C>T po matke



kových štruktúrach vnútorného ucha a v kochleárnom epiteli [15]. Experimentálne dôkazy korešponujú so stratou sluchu u pacientov so Steelovým syndrómom so závažnými genetickými variantami v géne *Col27A1*, ktoré majú za následok stratu funkcie proteínu. Donedávna sa predpokladalo, že s týmto prejavom sú asociované závažnejšie typy mutácií, napríklad zostrihové mutácie. Túto hypotézu však vyvracajú prípady zlúčených heterozygotných ako aj homozygotných missense variantov identifikovaných v géne *Col27A1*. Zaujímavé je, že v rodine z Portorika sa u 3 dospelých príbuzných so zakladateľskou mutáciou Gly697Arg vyvinula obojstranná strata sluchu až po 30. roku života [9]. U našej pacientky sme poruchu sluchu zatiaľ nediagnostikovali, hoci je nositeľkou miernejších mutácií (c.1741C>T, p.(Glu581Lys) a c.2858C>T, p.(Pro953Leu)). Pre nástup hluchoty u probandov vo vyššom veku sa odporúča pravidelné monitorovanie sluchu u každého jedinca so Steelovým syndrómom.

Súčasný metódy sekvenovania novej generácie umožňujú diagnostiku ochorení prostredníctvom celoxoméového sekvenovania. Identifikácia kauzálnych variantov v géne *Col27A1* asociovaných so Steelovým syndrómom je nevyhnutná nielen pre diagnostiku ochorenia, ale aj pre genetické poradenstvo nositeľov mutácie, čiže potenciálnych prenášačov ochorenia. Pacienti s poruchou rastu, ktorá je asociovaná s dysmorfnými črtami, majú vďaka modernej molekulovo-genetickej diagnostike šancu na identifikáciu základného ochorenia a určenie optimálnej liečby. U jedincov s charakteristickou klinickou manifestáciou sa odporúča cieleňá molekulová analýza na detekciu možných genetických variantov v géne *Col27A1*, ktorá určí asociáciu so supponovaným ochorením a prispieva k mapovaniu frekvencie aliélov v ostatných populáciách vo svete. Na dôkaz vplyvu týchto variantov a stanovenie genotypovo-fenotypovej korelácie sú potrebné viaceré funkčné štúdie a analýzy na väčšom počte pacientov.

Záver

Variabilita klinických prejavov ako aj prekrývajúce sa fenotypové znaky skeletálnych dysplázií sťažujú ich exaktnú diagnostiku. Nárast identifikovaných génov asociovaných so skeletálnymi dyspláziami poukazuje na ich poddimenzovanú diagnostiku a potrebu multidisciplinárneho prístupu v personalizovanom manažmente pacientov. Molekulovo-genetické testovanie prispieva k stanoveniu definitívnej diagnózy, poskytuje cieleňé genetické poradenstvo a komplexné informácie o možnom riziku pre ďalších potomkov. Zároveň pomáha monitorovať možné komplikácie v budúcnosti, zvoliť optimálnu liečbu a predísť rizikám nevhodne indikovanej terapie s nepriaznivým dopadom na pacientov. Z klinického hľadiska je sledovanie pacientov kľúčom k indikácii na genetické vyšetrenie vzhľadom na možné zmeny počas ich vývoja.

Rovnako potrebná je aj revízia doterajších, doposiaľ geneticky nediagnostikovaných pacientov.

Práca bola finančne podporená grantom Ministerstva zdravotníctva Slovenskej republiky (MZSR 2018/36-LFUK-10)

Literatúra

1. Steel HH, Piston RW, Clancy M et al. 1993. A syndrome of dislocated hips and radial heads, carpal coalition, and short stature in Puerto Rican children. *J Bone Joint Surg Am* 1993; 75(2): 259–264. Dostupné z DOI: <<https://doi.org/10.2106/00004623-199302000-00013>>.
2. Pölsler L, Schatz UA, Simma B et al. A Syrian patient with Steel syndrome due to compound heterozygous COL27A1 mutations with colobomata of the eye. *Am J Med Genet A* 2020; 182(4): 730–734. Dostupné z DOI: <<https://doi.org/10.1002/ajmg.a.61478>>.
3. Boot-Handford RP, Tuckwell DS, Plumb DA et al. A novel and highly conserved collagen (pro(alpha)1(XVII)) with a unique expression pattern and unusual molecular characteristics establishes a new clade within the vertebrate fibrillar collagen family. *J Biol Chem*. 2003; 278(33): 31067–31077. Dostupné z DOI: <<http://dx.doi.org/10.1074/jbc.M212889200>>.
4. Gonzaga-Jauregui C, Gamble CN, Yuan B et al. Mutations in COL27A1 cause Steel syndrome and suggest a founder mutation effect in the Puerto Rican population. *Eur J Hum Genet* 2015; 23(3): 342–346. Dostupné z DOI: <<https://doi.org/10.1038/ejhg.2014.107>>.
5. Gariballa N, Ben-Mahmoud A, Komara M et al. 2017. A novel aberrant splice site mutation in COL27A1 is responsible for Steel syndrome and extension of the phenotype to include hearing loss. *Am J Med Genet* 2017; 173(5): 1257–1263. Dostupné z DOI: <<https://doi.org/10.1002/ajmg.a.38153>>.
6. Maddirevula S, Alzahrani F, Al-Owain M et al. Autozygome and high throughput confirmation of disease genes candidacy. *Genet Med* 2019; 21(3): 736–742. Dostupné z DOI: <<http://dx.doi.org/10.1038/s41436-018-0138-x>>.
7. Kotabagi S, Shah H, Shukla A et al. Second family provides further evidence for causation of Steel syndrome by biallelic mutations in COL27A1. *Clin Genet* 2017; 92, 323–326. Dostupné z DOI: <<https://doi.org/10.1111/cge.13006>>.
8. Thuresson A, Soussi Zander C, Zhao JJ et al. Whole genome sequencing of consanguineous families reveals novel pathogenic variants in intellectual disability. *Clin Genet* 2019; 95(3): 436–439. Dostupné z DOI: <<https://doi.org/10.1111/cge.13470>>.
9. Gonzaga-Jauregui C, Yesil G, Nistala H et al. Functional biology of the Steel syndrome founder allele and evidence for clan genomics derivation of COL27A1 pathogenic alleles worldwide. *Eur J Hum Genet* 2020; 28(9): 1243–1264. <<http://dx.doi.org/10.1038/s41431-020-0632-x>>.
10. Kritiati E., Theodosiou A., Nicolaou N et al. First reported case of Steel syndrome in the European population: A novel homozygous mutation in COL27A1 and review of the literature. *Eur J Med Genet* 2020; 63(7): 103939. Dostupné z DOI: <<http://dx.doi.org/10.1016/j.ejmg.2020.103939>>.
11. Flynn JM, Ramirez N, Betz R et al. Steel syndrome: dislocated hips and radial heads, carpal coalition, scoliosis, short stature, and characteristic facial features. *J Pediatr Orthop* 2010; 30(3): 282–288. <<http://dx.doi.org/10.1097/BPO.0b013e3181d3e464>>.
12. Belbin GM, Odogis J, Sorokin EP et al. Genetic identification of a common collagen disease in Puerto Ricans via identity-by-descent mapping in a health system. *Elife* 2017; 6: e25060. Dostupné z DOI: <<https://doi.org/10.7554/eLife.25060>>.
13. Amlie-Wolf L, Moyer-Harasink S, Carr A et al. Three new patients with Steel syndrome and a Puerto Rican specific COL27A1 mutation. *Am J Med Genet A* 2020; 182(4): 798–803. Dostupné z DOI: <<https://doi.org/10.1002/ajmg.a.61465>>.
14. Lawrence C, Fryer JG, Karlberg P et al. Modelling of reference values for size at birth. *Acta Paediatr Scand Suppl* 1989; 350: 55–69. Dostupné z DOI: <<http://dx.doi.org/10.1111/j.1651-2227.1989.tb11198.x>>.
15. Plumb DA, Ferrara L, Torbica T et al. Collagen XXVII organizes the pericellular matrix in the growth plate. *PLoS One* 2011; 6(12): e29422. Dostupné z DOI: <<http://dx.doi.org/10.1371/journal.pone.0029422>>.